Zur

Casuistik

von

plötzlich eingetretener Amaurose

nach

Blutbrechen.

Inaugural - Dissertation

zur

Erlangung der Doctorwürde

in der Medicin, Chirurgie und Geburtshülfe

der

medicinischen Facultät zu Giefsen

vorgelegt von

Otto Sellheim

aus Zwiefalten.

Präses : Herr Geh. Med.-Rath Prof. Dr. Wernher.

Giefsen, 1865.

Druck von Wilhelm Keller.

Zur

Casuistik

von

plötzlich eingetretener Amaurose

nach

Blutbrechen.

Inaugural - Dissertation

zur

Erlangung der Doctorwürde

in der Medicin, Chirurgie und Geburtshülfe

der

medicinischen Facultät zu Gießen

vorgelegt von

Otto Seilheim

aus Darmstadt.

Präses: Herr Geh. Med.-Rath Prof. Dr. *Wernher.*

Gießen, 1865.

Druck von Wilhelm Keller.

Herrn Geh. Med.-Rath Prof. Dr. Wernher für die Uebernahme des Präsidiums, sowie für das stete Wohlwollen, das er mir während meiner Studienzeit zu Theil werden liefs, meinen herzlichsten Dank.

Giefsen, im August 1865.

Otto Sellheim.

Digitized by the Internet Archive
in 2026

https://archive.org/details/IA40154004_0368

Das Capitel der Amaurose, welches bis vor kurzer Zeit, selbst für den Augenarzt, fast eine Terra incognita war, hat durch die Erfindung des Augenspiegels eine gewaltige Umänderung erfahren. Früherhin hat man, theils in richtiger Weise, Fälle von Amaurose von gewissen ursächlichen Momenten abhängig gemacht, ohne den Zusammenhang und die im Auge abgesetzten Veränderungen fast zu kennen, theils ist ihnen eine Ursache vindicirt worden, welche wir heute vielleicht von der Hand weisen, anderntheils hat man für die Entstehung von Amaurose Bedingungen aufgefunden, von denen man früher keine Ahnung hatte; ich habe nur nöthig, beispielsweise an die Erblindung durch Embolie der Arteria centralis retinae zu erinnern. Bekannt sind die Fälle von Amaurose, welche entweder schleichend, oder plötzlich nach reichlichen oder sich häufig wiederholenden Säfteverlusten sich ausbilden, sei es nun, dafs dieselben wieder rückgängig werden, oder dafs sich der Gesichtssinn nie wieder restituirt. Man spricht allgemein von solchen Vorkommnissen nach übermäfsigen Blutentziehungen, sehr heftigen, oder oftmals wiederkehrenden Hämorrhagien, besonders aus dem Uterus, nach lang fortgesetztem Säugen oder zu reichlicher Milchabsonderung bei schwächlichen Frauen, ferner bei geschlechtlichen Excessen u. s. w. Es liegen in der That solche Fälle in der Literatur vor, wenn ich auch nicht

die Anzahl der veröffentlichten eine beträchtliche nennen kann, und noch zahlreichere und genauere Veröffentlichungen über solche Fälle sehr zu wünschen wären. Bisweilen werden Erblindungen beobachtet, denen ein Verlust von Blut, und zwar aus dem Magen vorhergeht, die die Eigenthümlichkeit besitzen, dafs sie rasch auftreten und fast niemals rückgängig werden. Man könnte geneigt sein zur Annahme, dafs durch eine in Folge des Blutverlustes gesetzte Anämie die Ernährung der nervösen Elemente gelitten habe und hierdurch die Amaurose zu Stande gekommen sei; jedoch war bisweilen die entleerte Blutmenge so gering, dafs nicht einmal eine Schwächung der Körperconstitution bedingt wurde. In der Literatur finde ich nur ein geringes casuistisches Material. Dasselbe betrifft Mittheilungen, bei denen Bluterbrechen und absolute unheilbare Amaurose auf beiden Augen zugleich erfolgte. Wenn auch schon den Autoren dieser Mittheilungen der nähere Zusammenhang zwischen Bluterbrechen und Amaurose unklar geblieben ist, so scheint es mir noch mehr der Fall zu sein, wenn wir die Krankengeschichten von einigen Personen, die in der gegebenen Weise erkrankten, beurtheilen. Da sämmtliche von mir beobachteten Patienten in Bezug auf das Auftreten der Amaurose und ihren Ausgang etwas Eigenthümliches zeigen, so hielt ich bei der herrschenden vollkommenen Unklarheit in der Abhängigkeit zwischen Blutbrechen und Amaurose die Publication dieser Fälle für gerechtfertigt, ohne dafs auch ich im Stande wäre, näheren Aufschlufs über den Causalnexus zu bringen. Sowohl die fremden, als auch die meinigen Beobachtungen will ich, wie sie zusammengehören, zuerst mittheilen, und dann schliefslich die über den Causalnexus aufgestellten Hypothesen kritisiren.

In der Literatur, die mir zu Gebote stand, fand ich folgende Fälle von incurabler Amaurose nach Blutbrechen verzeichnet :

Lawrence[1]) beobachtete einen Fall von Amaurose nach Blutbrechen, bei dem die Behandlung mit Stahlmitteln und Blasenpflastern hinter den Ohren bei guter Kost zu keinem erwünschten Resultat führte. Lawrence gab dieselben in der Idee, dafs der Schwund des Sehvermögens abhängig sei von einer Anämie. Da jedoch die Amaurose durch diese Therapie nicht zum Schwinden gebracht werden konnte, so schlofs Lawrence, es möge schon früher eine Erweichung gewisser Gehirnpartien präexistirt und dieselbe durch den Blutverlust eine Zunahme erfahren haben.

In derselben Zeitschrift wird von O'Reilly über Amaurose nach Hämatemese berichtet, über die mir jedoch keine genauere Angabe vorlag. Die genauesten Krankengeschichten und Untersuchungen dieser räthselhaften Erblindungen nach Magenblutung verdanken wir v. Graefe.

v. Graefe[2]) hat zwei Patienten beobachtet, bei denen es sich nicht um allmäliges Erblinden während der Ausbildung eines anämischen Schwächezustandes handelte, sondern bei denen plötzlich absolute Amaurose entstand und persistirte.

Der erste Fall betrifft einen Landmann von 43 Jahren, welcher seit mehreren Monaten erblindet war. Durch die Anamnese wurde constatirt, dafs Patient in seinem 19. Lebensjahre von einem schweren Gelenkrheumatismus heimgesucht wurde, der die Neigung zu öfteren Recidiven hinterliefs. Von seinem 31. Jahre an hatte er über heftige Magenkrämpfe, die sich von Zeit zu Zeit und insbesondere nach Diätfehlern wiederholten, Klage zu führen. Ungefähr zwei Jahre später wurde er während eines sol-

---

[1]) Lawrence: Nach Hämatemesis plötzlich eintretende Amaurose. Lancet, 28. Februar, Froriep's Tagesbericht u. s. w. Nr. 518.

[2]) Archiv für Ophthalmologie, Band VII, Abth. 2.

chen cardialgischen Anfalls zum ersten Mal von Blutbrechen befallen. Dasselbe wiederholte sich seit dieser Zeit 8—10 Mal, und es pflegte demselben stets ein mehrere Tage dauernder Druck in der Regio epigastrica vorauszugehen. Nach einem solchen Anfalle mufste Patient gewöhnlich wegen grofser Mattigkeit und Schwäche längere Zeit das Bett hüten. Am 6. November 1858 wurde während eines Anfalls circa $^1/_2$ Quart Blut und am 8. November eine noch bedeutendere Menge ohne grofse Anstrengung entleert. Obgleich hierauf der Druck in der epigastrischen Gegend verschwunden war, so fühlte sich Patient doch die zwei folgenden Tage so matt, dafs er kaum zu sprechen vermochte, auch hatte er ein heftiges „Schlagen des Herzens und der Adern" und einen sehr lästigen Kopfschmerz. Am Abend des 10. November, zu welcher Zeit sich seine Kräfte wieder etwas gehoben hatten, nahm er vor den Augen eine grauliche, stellenweise ins Gelbliche spielende Trübung wahr, war jedoch noch im Stande, alle im Zimmer befindlichen Gegenstände zu erkennen. Am folgenden Morgen gegen 3 Uhr wurde er durch das Dreschen der Landleute geweckt und hatte sein Gesicht vollständig verloren. Seitdem ist niemals ein Lichtschein wiedergekehrt, und nur von Zeit zu Zeit pflegen subjective Erscheinungen, als Farbenstreifen, fallende Sternchen u. s. w. sich zu zeigen. Als sich Patient am 15. März 1859 auf der v. Graefe'schen Klinik präsentirte, hatte er sich wieder vollständig erholt, so dafs von der durch den Blutverlust herbeigeführten Schwäche nichts mehr zu merken war, auch hatten die Kopfschmerzen und das Herzklopfen nachgelassen. Aeufserlich war an den Augen nicht im Geringsten eine Veränderung wahrzunehmen. Die Pupillen waren mäfsig erweitert und zeigten auf Lichtreiz keine Reaction, obgleich bei Bewegungen des Auges Schwankungen einzutreten pflegten. Die brechenden Medien und die Aderhaut hatten nichts Abnormes aufzuweisen, nur die Papilla nerv.

optici hatte bereits eine weifse Färbung angenommen und war bei glatter Oberfläche undurchsichtig. Die Gefäfse zeigten eine sehr dünne Beschaffenheit, jedoch waren die Venen im Verhältnifs zu den Arterien stärker ausgedehnt. Durch die functionelle Untersuchung wurde die Abwesenheit einer jeden quantitativen Lichtempfindung eruirt. Aus dem Verhalten der Papille und der Dünnheit der Arterien war die Diagnose auf durchsichtige Netzhautatrophie zu stellen, mit vollständigem Mangel jeglicher quantitativen Lichtempfindung. Die Untersuchung der Circulations- und Respirationsorgane, sowie die des uropoëtischen Systems ergab ein normales Resultat, und es blieb die einzige Wahrscheinlichkeit, das Blutbrechen mit einem Ulcus rotundum in Zusammenhang zu bringen. Da Patient schon die verschiedenartigsten Kuren, wie Ableitungen, innerlichen Gebrauch von Säuren und Eisen u. s. w. ohne Erfolg versucht hatte, und die mehrmonatliche Abwesenheit jeglicher Lichtempfindung doch ein negatives Resultat erwarten liefs, so wurde von einem ferneren Heilversuch ganz abgesehen.

Einen ganz ähnlichen Vorgang hatte v. Graefe[1]) zu beobachten die Gelegenheit an einem Kanzleirath W. von Potsdam in den 50. Jahren, welcher seit 14 Tagen beiderseitig vollständig erblindet war. Aus der Anamnese wird hervorgehoben, dafs der Kranke sich früher stets gesund befunden hat, aber am 11. November sich unwohl fühlte, indessen einen längeren, etwas ermüdenden Spaziergang unternahm, im Glauben, dafs dadurch sein Unwohlsein gehoben würde. Anfänglich schien wirklich sein Zustand sich zu bessern, dann aber verspürte er inneren Frost und Uebelkeit, welche lästigen Symptome er bei seiner Rück-

[1]) Archiv für Ophthalmologie, Band VII, Abth. 2.

kehr durch den Genufs einiger Tassen heifsen, schwarzen Kaffees mit Rum zu beseitigen suchte. Statt dafs eine Besserung eintrat, nahm nur noch das Unwohlsein zu, und gegen Abend befiel ihn eine Ohnmacht, die aufhörte, nachdem Patient sich im Bette befand; Schmerz in der Magengegend, das Gefühl von Uebelsein, Beklemmung und Schlaflosigkeit kamen hinzu. Am nächsten Tage hatte Patient Morgens zwei blutige Stuhlentleerungen, am Nachmittag wurden blutige Massen erbrochen. Am 15. Morgens traten die ersten Sehstörungen auf, die darin bestanden, dafs ihm ein Schleier von unten her immer dichter und dichter aufzusteigen schien, so dafs er bis zum Abend hin nur bei stark nach unten gerichtetem Blicke die Köpfe seiner Angehörigen erkennen konnte. Am folgenden Tage konnte er nur eine hellbrennende Kerze undeutlich wahrnehmen, wenn dieselbe nach oben gehalten wurde. Am 17. war jeglicher Lichtschein verschwunden. Bald darauf verliefs er ein wenig das Bett, fühlte sich jedoch dabei so matt, dafs er in einen halbohnmächtigen Zustand verfiel; während dessen soll seine linke Hand wie gelähmt, der Mund etwas schief verzogen und die Sprache undeutlich gewesen sein. Nur wenige Minuten währte dieser Anfall, und ein ähnlicher, jedoch kürzerer und schwächerer, folgte am Nachmittag desselben Tages nach. Die Kräfte des Patienten wurden restituirt. Bei der ersten Vorstellung des Patienten hatte er kein anämisches Aussehen, und liefs sich weder am Herzen, noch dem Gefäfssystem etwas Abnormes nachweisen. In den Augen fehlte jede quantitative Lichtempfindung. Die ophthalmoscopische Untersuchung ergab nichts Abnormes, allenfalls die Netzhautarterien etwas dünner. Körperlich erholte sich Patient unter dem Gebrauch von Säuren und Eisen vollständig wieder. Das Sehvermögen kehrte nicht zurück, die Netzhautgefäfse wurden dünner und die Papille weifser.

An die zwei vorhergehenden Fälle läfst sich hier ein von Dr. L. Fikentscher [1]) in Hof mitgetheilter Fall wegen seiner in vielen Beziehungen ähnlichen Verhältnisse anreihen :

A. Z., ein 42 Jahre alter, verheiratheter Locomotivheizer, von mittlerer Körpergröfse und robustem Bau, hatte während seiner Jugendjahre bezüglich seiner Gesundheit keinerlei Klagen zu führen. Hereditäre Krankheitsverhältnisse sollen in seiner Familie nicht bestanden haben. Er lebte, soweit dieses sein anstrengender Dienst zuliefs, ganz geregelt; den Spirituosen war er sehr wenig ergeben und trank nur von Zeit zu Zeit ein Glas Bier. Im Jahre 1856 kam er unglücklicherweise zwischen die Puffer zweier Eisenbahnwagen, wodurch ihm eine heftige Quetschung des Oberkörpers zugefügt wurde, die ihn jedoch nur 14 Tage lang nöthigte, seine Arbeit aufzugeben und auch sonst keine schlimmen Folgezustände nach sich zog. Im Januar des Jahres 1857 hatte Patient zum ersten Mal über Magenschmerzen zu klagen und wurde, nachdem diese Beschwerden ungefähr 4 Wochen gewährt hatten, auf einer Eisenbahnfahrt von einer lange anhaltenden Ohnmacht befallen, die von Erbrechen einer Menge schwarzen Blutes gefolgt war. Es trat hierauf sehr grofse Schwäche ein und die Magenschmerzen waren ganz verschwunden. Die Functionen des Gesichtes wurden durch diesen Anfall nicht im Mindesten getrübt. Die Magenschmerzen pflegten in Begleitung von öfterem Wasserbrechen von Zeit zu Zeit aufzutreten, hinderten jedoch den Patienten nicht, sobald er sich wieder einigermafsen erholt hatte, bis zum 9. April 1858 ununterbrochen seinen Dienst zu thun. An genanntem Tage wurde er, während er auf der Locomotive stand, wieder von einer Ohnmacht

[1]) Archiv für Opthalmologie, Band VIII, Abth. 2.

heimgesucht. Beim Erwachen war er sehr abgespannt und müde, und hatte über Schmerzen im Magen und Gefühl von Uebelsein zu klagen, ohne dafs jedoch Erbrechen eintrat. Obgleich er von jetzt an genöthigt war, meistentheils das Bett zu hüten, nahm er jedoch erst am 12. April ärztliche Hülfe in Anspruch. Sein Arzt fand ihn zwar aufser Bett, aber in einem grofsen Schwächezustande mit fahlem cachectischem Aussehen. Es bestand ein Druck in der Regio epigastrica, der sich bei Berührung steigerte. Die belegte Zunge, Appetitlosigkeit, schlechter Geschmack, Aufstofsen, Uebligkeit und hartnäckige Stuhlverstopfung liefsen die Diagnose eines Magencatarrhs aufser Zweifel. Neben gestörtem Sensorium und leichtem Kopfschmerz war der Puls beschleunigt, der Durst vermehrt, die Hauttemperatur jedoch normal. In Anbetracht der anamnestischen Verhältnisse wurde die Diagnose auf ein chronisches Magengeschwür gestellt. Es wurden dem Patient aufser strenger Diät kühlende Getränke und ein Decoctum fructum Tamarindorum verordnet. Kurz nachdem sich der Arzt entfernt hatte, trat wieder eine Ohnmacht ein, und zwar war diefsmal der Kranke $^1/_4$ Stunde lang bewufstlos; auch jetzt trat kein Erbrechen ein, jedoch steigerte sich die Schwäche in solchem Mafse, dafs Patient in der nächsten Zeit stets zu Bett bleiben mufste. Es zeigte sich von nun an zeitweilig Oedem des Gesichtes, das mit wechselnder Abnahme des Sehvermögens auf dem linken Auge, an dem man aber äufserlich gar keine Veränderung wahrnehmen konnte, verbunden war. Während des apathischen Zustandes, in den der Patient verfiel, pflegte von Zeit zu Zeit eine aufsergewöhnliche Erregtheit aufzutreten; er erkannte wohl seine Angehörigen, war jedoch mehrere Tage wie berauscht. Wegen hartnäckiger Verstopfung wurden Calomel, Oleum Ricini und Klystiere verordnet, die aber im Anfang ohne allen Erfolg blieben, und erst nach mehreren Tagen wurde eine be-

deutende Menge schwarzer, theerartiger Fäces (offenbar Blut) entleert. Nach diesem Vorgange hatten sämmtliche quälende Symptome nachgelassen, und das Befinden des Patienten, der sich sehr erleichtert und wohl fühlte, stellte eine vollständige baldige Genesung in Aussicht. Auch auf dem linken Auge war die Sehstörung gänzlich geschwunden. Die Hoffnung auf Besserung mufste jedoch sehr bald wieder aufgegeben werden, als am hellen und sonnigen Morgen des 18. Aprils gegen 9 Uhr nach zehntägigem Kranksein in der Anwesenheit des Arztes der Kranke Licht verlangte und von jenem Momente an auf beiden Augen total erblindet war.

Aeufserlich konnte keine Veränderung an den Augen constatirt werden, die mäfsig erweiterten Pupillen besafsen eine tiefschwarze Farbe und keine Reaction auf Lichtreiz. Die allzu grofse Schwäche gestattete zu dieser Zeit keine ophthalmoscopische Untersuchung; dieselbe geschah erst Mitte Mai, gab aber auch keinen näheren Aufschlufs. Die brechenden Medien zeigten eine vollkommene Durchsichtigkeit, die Iris war nicht entfärbt, die Pupille mehr erweitert als vor 4 Wochen. Sie zeigte auf Atropin eine geringe, auf Lichtreiz gar keine Reaction. Die Gefäfse waren in ihrem Verlaufe und Lumen nicht verändert, die beiden Papillae nervorum opticorum hatten eine scharfe Begrenzung, ihre Farbe und Glanz war normal, quantitative Lichtempfindung fehlte, selbst bei der stärksten Lichtintensität. Die Untersuchung aller Systeme des Körpers liefs keine Abnormität wahrnehmen. Die Behandlung mit Eisen, Säuren, Jodkali, Blutentziehungen, Schwitzen, Electricität liefsen alle im Stich. Eine sodann vorgenommene Schmierkur schien anfänglich einige Besserung herbeizuführen, indem Patient bei mäfsiger Beleuchtung Gegenstände, wie ein Fensterkreuz, Firste der Häuser, Contouren des Kopfes unterscheiden konnte. Bei hellem Sonnenschein konnte er dagegen nicht das Geringste erkennen.

Sehr bald verlor sich indessen auch dieser Hoffnungsschimmer. Eine 3 Jahre nach der Erblindung vorgenommene Untersuchung der Augen liefs keine weiteren Veränderungen gegen früher erkennen, die Arterien etwas dünner, die Venen etwas stärker hervortretend, die Papille des linken Auges scharf begrenzt, die des rechten etwas verwaschen, rechts Spuren von Pigmentmaceration.

Nach Mittheilung der in der Literatur verzeichneten Beobachtungen dürfte es zweckmäfsig erscheinen, die von mir beobachteten Fälle, welche sich auf Amaurose nach Blutbrechen durch rundes Magengeschwür sämmtlich beziehen, jetzt folgen zu lassen. Am ähnlichsten in seinem Auftreten und Ausgang ist folgender:

Eine Frau von 53 Jahren, von starkem Körperbau, war früherhin gesund. Vor ungefähr 20 Jahren wurde ihr durch eine anthelmintische Kur eine Tänie abgetrieben; späterhin wurde sie von einem Schmerz in der Magengrube, der zu manchen Zeiten heftiger als zu anderen war, befallen, und es war dieser Schmerz in seinem Auftreten von dem Genusse schwerer oder leichter Speisen abhängig. Die Darreichung von Emeticis linderte keineswegs die Beschwerden, sondern erhöhte sie noch. Trotz einer angeblich vollkommen geregelten Diät zeigte sich doch zeitweilig der Schmerz in der epigastrischen Gegend. Die Menstruation erfolgte regelmäfsig, die Cessatio mensium trat im 49. Lebensjahre ein und nur einmal soll sie nach dem Gebrauche eines Seebades wiedergekehrt sein. Ueber Sehstörungen, Mouches volantes, die sich seit einigen Jahren zeigten, wurden Klagen geführt, jedoch war ich nicht im Stande, hierüber etwas Näheres zu ermitteln, wie ich überhaupt diesen Fall nur kurz zu beobachten Gelegenheit hatte. Ohne dafs sich die Patientin sonst unwohl fühlte, wurde sie am 22. November 1864 von einer Magenblutung befallen. Die entleerte Masse war coagulirtes Blut, und ihre Menge betrug ungefähr einen

hessischen Schoppen. Dieser Blutverlust bedingte, dafs die Patientin, die sonst blühend und jetzt bleich aussah, über Kraftlosigkeit klagte. Die in den Tagen nach der Hämatemese entleerten Kothmassen waren schwarz gefärbt, pechartig. Drei Tage nach dem Blutbrechen, während welcher Zeit das Sehvermögen ein noch ganz ungetrübtes war, wurden plötzlich nach Angabe des behandelnden Arztes beide Augen absolut amaurotisch. Sie war nicht mehr im Stande, die gröfsten Unterschiede zwischen Hell und Dunkel wahrzunehmen, dabei quälte Patientin heftiger Schwindel und Kopfweh. Am sechsten Tage nach der Erblindung vermochte die Patientin mit dem rechten Auge in sehr beschränktem Mafse Hell und Dunkel zu unterscheiden, vierzehn Tage später selbst einige Gegenstände zu sehen. Zu selbiger Zeit wurde sie durch einen neuen Zwischenfall an das Bett gefesselt. Ein Erysipelas, das im Gesicht begann und sich über Rücken und Brust ausbreitete, schien für das Leben der Patientin gefahrdrohend, indessen verlief die Krankheit doch günstig. Kurze Zeit darauf wurde von Herrn Dr. C. Wernher, dem ich hier für die freundliche Unterstützung bei der Abfassung dieser Arbeit meinen wärmsten Dank auszusprechen Gelegenheit nehme, die ophthalmoscopische Untersuchung vorgenommen, und derselbe hatte die Güte, mir folgendes Resultat mitzutheilen :

Die Pupillen, die ihre Reaction auf Licht nach der Hämatemese vollständig verloren hatten, waren auch jetzt noch immobil, das linke Auge absolut amaurotisch, am rechten Auge, an dem Patientin Lichtschein zu besitzen angab, wurde ganz peripherisch nach aufsen ein kleiner, höchst schmaler Streifen aufgefunden, mit dem Patientin den Wechsel zwischen Hell und Dunkel angeben konnte. Bei einer späteren abermaligen Untersuchung fand sich dieser Streifen eben so schmal, er war indessen etwas gröfser und mehr nach dem Centrum vorgeschritten, so

dafs die Wahrnehmung von gröfseren Gegenständen, Fenstern, Thüren, Fuhrwerken ermöglicht war. Die Exploration des Augenhintergrundes durch den Augenspiegel wies das Bestehen einer Atrophia papillae nervorum opticorum, wie in den anderen geschilderten Fällen, nach. Durch die physikalische Untersuchung liefs sich keine Abnormität in irgend einem System des Körpers feststellen, mit Ausnahme eines systolischen Geräusches an der Herzspitze und ziemlich starker Venengeräusche am Halse. In Anbetracht dieser Erscheinungen, der blassen Gesichtsfarbe und der Kraftlosigkeit wurden Tinctura ferri pomata, Tinctura Chinae composita und der Genufs leicht verdaulicher, nahrhafter Speisen verordnet. Die Kräfte, die Ernährung der Kranken stellten sich sehr bald in vollstem Mafse wieder her. Das Sehvermögen ist indessen sich vollständig gleich geblieben. Das linke Auge ist absolut amaurotisch, das rechte besitzt noch heute ein sehr geringes Wahrnehmungsvermögen in einem sehr beschränkten Theile des Gesichtsfeldes.

Aus der von Fikentscher mitgetheilten Beobachtung geht hervor, dafs temporär etwas Lichtschein sich zeigen kann und aus der von mir soeben angeführten, dafs derselbe auch fortbestehen kann; denn seit der Erblindung und der Wiederkehr des Lichtscheins ist eine so geraume Zeit verflossen, dafs man kaum annehmen kann, es möge derselbe wieder schwinden.

Durch Zufall kam mir ein Mann zur Untersuchung, bei dem das Bestehen eines runden Magengeschwürs evident zu beweisen ist. Derselbe hatte mehrmals Magenblutungen und erblindete vollständig auf beiden Augen; beiderseits ist jedoch das Sehvermögen so weit wiedergekehrt, dafs er allen seinen gewohnten Beschäftigungen obliegen kann. Die vor mehreren Jahren aufgezeichneten Notizen und die kürzlich vorgenommene Untersuchung ergaben folgende Krankengeschichte :

W. Wolf[1]) aus Steindorf bei Wetzlar, 37 Jahre alt, fühlte sich bis zu seinem 14. Jahre stets gesund; von dieser Zeit an hatte er jedoch öfters über Druck in der epigastrischen Gegend, welcher sich ganz besonders nach dem Essen zeigte, bei der Betastung und nach anstrengenden Bewegungen sich steigerte, ferner über häufiges Aufstofsen, Sodbrennen und Erbrechen der Speisen sich zu beklagen; daneben bestand beträchtliche Stuhlverstopfung, indem es 3—4 Tage dauerte, bis einmal ein Stuhl erfolgte, auch beim Urinlassen verspürte er geringe Beschwerden. Der Appetit war nicht verringert, indessen merkte Patient, dafs seine Magenerscheinungen sich steigerten, sobald er schwere Speisen genofs. Die Schmerzen hatten fast stets einen gleichen Grad der Intensität, währten einige Zeit lang an und verschwanden dann im Laufe von zwanzig Jahren manchmal auf $^1/_2$—1 Jahr gänzlich. Mit Ausnahme eines bestehenden Kopfschmerzes während der gastrischen Zufälle hatte Patient fernerhin keine Beschwerden zu führen. Aus der Anamnese heben wir noch eine Angabe des Patienten hervor, der wir jedoch nicht viel Glauben beimessen wollen, dafs nämlich sein Vater ebenfalls an einem Magenleiden gelitten habe und demselben erlegen sei, ohne dafs wir uns jedoch über die Natur des Uebels nähere Aufklärung hätten verschaffen können. Die Geschwister des Patienten sind alle gesund. Im Monat Juli 1862 wurde Patient während der Beschäftigung mit Feldarbeit von heftigem Druck in der Magengegend, dem sich Uebelkeit und Erbrechen hinzugesellte,

[1]) Während der Abfassung der Arbeit ist mir durch die Güte des Herrn Dr. Herr zu Wetzlar eine Nummer des „practischen Arztes", Nr. 4, 1863, zugekommen, worin derselbe, welcher der behandelnde Arzt war, bereits eine Notiz über obigen Fall gegeben hat.

heimgesucht. Das Erbrechen wird von ihm als schwarzes, dickes, bröckliches Blut beschrieben und die Menge desselben etwa auf $^1/_2$ Schoppen angegeben. Ein heftiger Schwindel ergriff ihn, der ihn nöthigte, sich hinzusetzen; er wurde indefs nicht bewufstlos. Diese Ohnmachtsanwandlung dauerte nur kurze Zeit, nach welcher er sich wohl etwas schwächer fühlte, jedoch den ganzen Tag über seiner Arbeit nachging. An demselben Morgen hatte Patient eine Stuhlentleerung von pechartigem Aussehen durch das ihr beigemengte dunkele Blut. Der Appetit war schlecht, nur fühlte er Durst, den er durch Genufs von Milch befriedigte. Im Sehvermögen konnte er an diesem Tage noch keine Veränderung bemerken. Das anhaltende Schmerzgefühl in der Magengegend veranlafste ihn, am anderen Tage zu einem Arzte zu gehen, der ihm eine Arznei verordnete und ihm leichte Speisen und Ruhe anempfahl, welchen Verordnungen Patient jedoch keineswegs nachkam, indem er sowohl ein Glas Branntwein trank, als auch am nächsten Tage einen Marsch von 4 Stunden und anstrengende Arbeit unternahm. Diese Excesse hatten alsbald wieder eine Steigerung seiner Beschwerden zur Folge; Schmerz und Uebelkeit traten auf und das Erbrechen von ungefähr zwei Schoppen dünnen Blutes. Patient wurde ohnmächtig, aber nur auf kurze Zeit, ungefähr zwei Minuten lang. Die am nächsten Tage eingetretene Stuhlentleerung zeigte dieselbe theerartige Beschaffenheit wie früher. Nach dem Blutbrechen fühlte er sich freier von Schmerz in der Magengegend. Eine Abnahme seines Sehvermögens existirte noch nicht. Trotz der eingetretenen grofsen Müdigkeit und Hinfälligkeit legte er am anderen Tage den Weg von 4 Stunden wieder nach Hause zu Fufs zurück. Zu Hause begab er sich zu Bett und verliefs dasselbe am kommenden Tage nicht. Seine Nahrung bestand aus Suppe, Milch und Weck. Gegen Abend wur-

den abermals circa zwei Schoppen Blut erbrochen, wodurch Patient in hohem Grade entkräftet wurde, so dafs ihn der zu ihm aufs Land gerufene Arzt leichenblafs, in Ohnmacht ähnlichem Zustande daliegend und vollständig erblindet vorfand. Er konnte zu seinem und seiner Angehörigen Schrecken die Flamme des Lichtes nicht mehr erkennen. Die weiten Pupillen reagirten nicht im Geringsten auf Licht. Die Blutung stillte sich und kehrte seit der Zeit nicht wieder. Wie schon bei den früheren Blutungen, so klagte auch bei dieser letzten Patient über heftigen Kopfschmerz in der Stirngegend, der durch die Application von kalten Aufschlägen auf den Magen und Kopf gemildert wurde. Der Arzt verordnete ihm kühlende Arzneien, Limonade und Milch; sonst nahm er auch wegen der schon bestehenden Appetitlosigkeit keine weiteren Speisen vier Tage lang zu sich; alsdann besserte sich der Appetit, der Stuhlgang wurde regelmäfsig, und der Patient nahm an Kräften zu. Eilf Wochen lang wurde er an das Bett gefesselt, und jetzt noch besteht zeitweilig Schwindel, Betäubung im Kopf, Aufstofsen. Die nach der letzten Blutung sogleich eingetretene vollständige Erblindung blieb ungefähr 14 Tage lang, alsdann erkannte er die Stelle des Fensters wieder. Nach und nach besserte sich das Sehvermögen immer mehr und mehr, so dafs er nach 3 Monaten ziemlich deutlich die Umrisse ferner Gegenstände unterscheiden konnte, in der Nähe befindliche kleinere Gegenstände konnte er indessen nicht deutlich sehen. Die Besserung im Sehvermögen dauerte vom Jahr 1862 bis Frühjahr 1864 und soll von da an auf derselben Stufe stehen geblieben sein. Die Pupille fing nach circa sechs Monaten wieder an sich zu contrahiren, aber ihre Reaction war eine träge. Bei einer Untersuchung des Sehvermögens im Jahre 1863 fand ich, dafs das rechte Auge sehkräftiger wie das linke war. Links erkannte er die Anzahl der

Finger in einer Entfernung von mehr als 16 Fufs, ebenso rechterseits. Auf beiden Augen wurden beträchtliche Gesichtsfelddefecte nachgewiesen. Mit dem rechten Auge war er im Stande Nr. 3 der Jäger'schen Scala zu erkennen, Nr. 2 nicht mehr. Mit dem linken Auge las er Nr. 15 und 14, mit Hülfe von Convex 5, Nr. 11. Die Untersuchung das Gesichtsfeldes erwies auf beiden Augen dieselben als defect. Die Form, Gröfse der Gesichtsfelder finden sich auf beigegebener Abbildung. Durch die physikalische Untersuchung, welche von Herrn Professor Seitz vorgenommen wurde, liefs sich in keinem Systeme des Organismus eine Abnormität nachweisen. Die von mir neuerdings vorgenommene ophthalmoscopische Untersuchung der Augen ergab mir folgendes Resultat :

Die Pupillen, welche circa 2‴ weit sind, zeigen eine ziemlich träge Reaction, die linke eine etwas ausgiebigere, wie die rechte. Die Papillen sind weifsbläulich gefärbt und ihre Choroideal-, Scleral- und Nervengrenzen, obgleich nicht so breit wie in der Norm, am inneren Rande indessen deutlich zu sehen; sie lassen bei nicht ganz regelmäfsiger Form beiderseits eine leichte Excavation entdecken. Die Gefäfse weichen in ihrer Breite nicht von der Norm ab und erschienen am linken Auge die Venen sogar sehr breit.

Die Erblindung nach Blutbrechen hatte in den angeführten Fällen stets auf beiden Augen statt. Es kommt jedoch auch vor, dafs nur ein Auge erblindet und das andere intact bleibt, oder dafs das zweite nur in geringem Grade geschwächt wird. Herr Dr. C. Wernher hatte Gelegenheit, einen derartigen Fall von einseitiger Erblindung bei vollständiger Integrität des zweiten zu untersuchen und machte mir darüber folgende gefällige Mittheilung :

L. F., 53 Jahre alt, aus Atzbach, ein Mann von kräftiger, untersetzter Statur, erfreute sich stets einer vollkommenen Gesundheit, aufser dafs er zu verschiedenen Zeiten bis zu seinem 20. Lebensjahre von Augenentzündungen befallen wurde, deren Spuren man heute noch als leichte graue Trübungen der Cornea entdeckt. Die Verdauung des Patienten war gut, alle Speisen konnte er gut vertragen, sie verursachten niemals Druck oder Schmerz im Leib. Gewöhnlich erfolgte täglich zweimal eine Defäcation. Im Jahre 1861 gewahrte er, dafs, wenn er irgend etwas zu sich nahm, Druck in der Magengegend und Aufstofsen erfolgte, das von Zusammenlaufen des sauren Wassers im Munde begleitet war. Der Appetit lag damals ganz darnieder; wurde einmal mehrere Stunden keine Nahrung genommen, so verschwanden auch Schmerz und saures Aufstofsen. Morgens verspürte er gar nichts, aber schon nach eingenommenem Frühstück wiederholten sich die lästigen Erscheinungen, welchen sich nach ungefähr 14 Tagen noch Schwindel hinzugesellte, der jedoch von Kopfweh nicht begleitet war. Auf Anrathen eines Arztes nahm er ein Brechmittel ein, auf welches, wenn auch erst sehr spät, Erbrechen und Diarrhoe erfolgte. Die Menge des Erbrochenen betrug ungefähr eine Mafs und zeigte eine ganz blutige Beschaffenheit. Diarrhoische Stuhlentleerung erfolgte nur ein einziges Mal und soll derselben kein Blut beigemengt gewesen sein. Das angegebene Blutbrechen (24. Juni, Abends 6 Uhr) verursachte eine grofse Müdigkeit und Mattigkeit. Die hervorragendste Erscheinung war indessen ein heftiger Grad von Schwindel, der ihn am folgenden Tage noch nicht verlassen hatte, als er sich anschickte, seiner Feldarbeit nachzugehen. Die Müdigkeit und der Schwindel nöthigten ihn, sich gegen Mittag wieder zu Bett zu begeben. Seine Nahrung bestand in mehreren Tassen Kaffee, einem Glas Branntwein,

welches er täglich zu sich zu nehmen pflegte, Schinken mit Essig und schwarzem Brot. Das Sehvermögen war an diesem Tage noch ein ganz vollkommenes. Nach einer mehrstündigen Ruhe fühlte Patient sich besser und verliefs defshalb das Bett, mufste jedoch dasselbe wieder aufsuchen, weil bei der geringsten Anstrengung sich ein starker Schmerz in der Magengrube einstellte. Ohne jegliche Störung schlief er bis zur Mitternacht. Während er im Begriffe war zu uriniren, wurde er bewufstlos, fiel um, und seine Angehörigen hoben ihn als vermeintlich todt auf. Die Bewufstlosigkeit währte ungefähr $^1/_2$ Stunde lang. Die Angehörigen fanden den Mund fest verschlossen und nach der gewaltsamen Eröffnung desselben wurde eine grofse Menge Blut in dicken Klumpen erbrochen. Das Gefühl der Mattigkeit und Schwäche hatte bis zum nächsten Tage, an dem sich der Kranke im Uebrigen sonst wohl fühlte, einen hohen Grad erreicht. Seine Gesichtsfarbe war die einer Leiche. Wegen der bestehenden Stuhlverstopfung wurden an dem Tage nach dem zweiten Anfall Klystiere gesetzt, auf die im Anfang Stühle von pechartiger Beschaffenheit eintraten. Den Tag nach der Hämatemese wurde von Seiten des Patienten über das Sehvermögen noch keine Klage geführt; am zweiten jedoch verspürte der Kranke ein Flimmern vor dem rechten Auge, so dafs er alle Gegenstände vielfältig sah, und es ihm vorkam, als ob z. B. die vorübergehenden Pferde tausend Beine hätten. Die Sehfunctionen des linken Auges waren so vortrefflich, wie vor dem Blutbrechen und sind es noch bis auf den heutigen Tag. Die Sehstörung des rechten Auges nahm allmälig zu, bis er am dritten Tage nur noch im Stande war, Hell und Dunkel zu unterscheiden. Auf dieser Stufe ist das Sehvermögen geblieben, nur in einem kleinen, schlitzförmigen District nach aufsen und oben vermag er die Bewegung gröfserer Gegenstände

wahrzunehmen, während nach den übrigen Seiten hin jegliche quantitative Lichtempfindung geschwunden ist. Die Symptome der Magenaffection hörten alsbald nach dem Blutbrechen auf, der Schmerz in der Magengrube verliefs ihn, kein Erbrechen fand mehr statt, nur die durch den Blutverlust bedingte Kraftlosigkeit nöthigte ihn ungefähr 3 Wochen das Bett zu hüten. Anfänglich trat, als er aufser Bette war, immer bis zum Abend hin etwas Knöchelödem auf; jedoch schwand auch dieses allmälig, so dafs sich binnen kurzer Zeit Patient so wohl fühlte, dafs er seiner gewohnten Beschäftigung wieder nachgehen konnte, mit Ausnahme dafs er selbst jetzt, einige Jahre später nach der Magenblutung, doch sich etwas schwächer und seiner Arbeit nicht so gewachsen, wie früher, glaubt. Als ich kürzlich den Patient wieder untersuchte, so stellte sich durch das Krankenexamen heraus, dafs, obgleich er Alles gut vertragen zu können meint, er dennoch, insbesondere bei anstrengender Arbeit, einen Schmerz in der Magengrube verspürt. Dos Erbrechen von Mageninhalt oder von Blut hat sich nicht wiederholt.

In Bezug auf das Gesichtsfeld konnte ich denselben Befund wie früher constatiren. Das Gesichtsfeld hat weder zu- noch abgenommen; es besteht immerhin noch ein Theil desselben, dessen Form sich nicht genau bestimmen läfst und der eine kleine unregelmäfsige Stelle bildet, in welcher alle gröfseren Gegenstände, jedoch dunkel beschattet, wahrgenommen werden. Das linke Auge ist in allen seinen Functionen normal. Das rechte Auge läfst äufserlich keine Abnormität erkennen, ein geringer Strabismus divergens besteht. Bei mäfsiger Tagesbeleuchtung ist eine Differenz im Durchmesser beider Pupillen vorhanden, derselbe beträgt auf dem linken ungefähr $1^1/_2$‴, rechts zwei Linien. Erstere reagirt ziemlich lebhaft auf Lichtreiz, letztere dilatirt sich bei Verschlufs des linken Auges bis auf 3

Linien, bleibt aber dann vollständig reactionslos. Die ophthalmoscopische Untersuchung ergab die characteristischen Eigenschaften der Atrophie, die Papille von auffallend weifser Färbung mit leicht bläulicher Beimischung; die Gefäfse erscheinen, sowohl die Venen, als auch die Arterien, letztere mehr als jene dünner, was man leicht durch den Vergleich mit den Gefäfsen des anderen gesunden Auges nachweisen konnte. Sonstige Anomalien liefsen sich im ophthalmoscopischen Bilde nicht erblicken.

Dr. Fronmüller sen. zu Fürth hat in den Memorabilien von Betz 1862, Juli einen Fall mitgetheilt, bei dem einseitige Erblindung mit langsamer Wiederkehr des Sehvermögens bemerkt wurde. Ein Mann von 51 Jahren erlitt nach vorausgegangener Magenbeschwerde eine so heftige Blutung, dafs einige Tage lang eine Verwirrung der geistigen Thätigkeiten und schon am Tage der Blutung Erblindung des rechten Auges die Folge war. Das linke Auge zeigte nur geringe Schwäche beim Sehen. Aeufserlich war nichts Auffallendes an dem rechten Auge zu bemerken. Die Pupille war ebenso empfindlich wie die linke; keine Trübung der Medien, keine Gefäfsinjection. Die Untersuchung mit dem Augenspiegel liefs nichts Abnormes im Hintergrunde des Auges bemerken. Die Kräfte des Kranken erholten sich langsam, aber noch langsamer kehrte das Sehvermögen zurück, erst nach 9 Monaten war er im Stande, mit dem rechten Auge gröfseren Druck zu lesen und entferntere Gegenstände deutlich zu erkennen.

Krankheitsbild.

In Bezug auf die Ursache der Magenblutung können wir, glaube ich, für alle die von mir mitgetheilten Fälle mit gröfster Wahrscheinlichkeit behaupten, dafs dieselben von einem chronischen Magengeschwür dependiren und die übrigen möglichen Erkrankungen des Magens auszuschliefsen sind, wie z. B. das Carcinom, bei dem ja auch Blutbrechen vorkommt; jedoch hätte alsdann in der Zeit, seit der die Kranken beobachtet wurden, längst ein cachectischeres Aussehen, oder bereits der Exitus lethalis eintreten müssen. Uebrigens fehlten auch nicht die weiteren Zeichen eines Ulcus rotundum, wie fixer Schmerz in der Magengegend, der sich bei Druck und anstrengender Arbeit steigerte, nebst den Symptomen eines chronischen Magencatarrhs, dyspeptische Erscheinungen, wie Schwere und Druck nach der Mahlzeit, schlechter Appetit, häufiges Aufstofsen, Pyrosis, ferner, dafs die Blutung sich mehrmals wiederholte, durch Blutfarbstoffe gefärbte pechartige Stühle abgingen und die Menge des erbrochenen Blutes jedesmal eine sehr beträchtliche war, dafs aufserdem die lästigen Empfindungen zeitweise, insbesondere bei passendem Verhalten, erloschen, dann aber auch wieder einmal von Neuem auftauchten. Auffallend ist, dafs in den von Anderen mitgetheilten Beobachtungen und in den unsrigen es stets Männer waren, mit Ausnahme eines einzigen Falles, während doch das runde Magengeschwür häufiger beim Weibe als beim Manne vorkommen soll.

Zum Eintritt der Amaurose ist es nicht nothwendig, dafs mehrfache Magenblutungen stattfinden, selbst nach einem einmaligen, freilich beträchtlichen, aber nicht übermäfsigen Blutverluste kann Erblindung erfolgen. Die Amaurose befällt entweder beide Augen, oder das eine bleibt unversehrt. Das Sehvermögen schwindet entweder

vollständig, oder sinkt so weit herab, dafs nur eine minime Wahrnehmung von Licht existirt. Zwischen dem Eintritt der Magenblutung und der Entwickelung der Amaurose verstreicht stets einige Zeit; bald äufsert sie sich schon nach wenigen Stunden, bald nach 2—3 Tagen. Meistentheils währt die absolute Amaurose an, manchmal zeigt sich von selbst oder vielleicht auf ein eingeschlagenes Heilverfahren hin ein geringer Lichtschimmer, welcher entweder nach einiger Zeit wieder verloren geht, oder auf dieser niedrigen Stufe stehen bleibt; in anderen Fällen kann sich, wenn auch nicht total, so doch zum gröfsten Theile das Sehvermögen wieder einstellen, so dafs die Patienten selbst den gewohnten Beschäftigungen obliegen können.

Die von mir gesehenen Kranken waren alle nach der Magenblutung sehr erschöpft, kraftlos, blafs aussehend. Auf den Gebrauch von Eisenpräparaten, nahrhafter, leicht verdaulicher Kost hoben sich die Kräfte, und zwar bei der Patientin (S. 16) in solchem Grade, dafs sich dieselbe eben so wohl, wie nur einmal, zu fühlen glaubt, die beiden anderen, Männer, gaben an, dafs ihre Kräfte, obgleich sie zur Feldarbeit tauglich sind, gegen früher abgenommen haben. Ungefähr 14 Tage hat es bei denjenigen bedurft, die wieder Sehvermögen erlangt haben, und war die Wiederherstellung nie eine rasche, sondern nur nach und nach wurden sie in den Stand gesetzt, Gegenstände zu erkennen.

Wenn wir die von v. Graefe und Anderen aufgestellten Hypothesen über den Zusammenhang von Blut-

brechen mit consecutiver Amaurose auf die von mir aufgestellten Fälle anwenden, so möchten gerade die unsrigen uns noch ungewisser lassen in der Erklärung solcher plötzlichen Erblindungen nach Blutbrechen. Berücksichtigen wir die zunächst zu vermuthende Ursache, dafs die Erblindung eine Folge der durch den Blutverlust bedingten Anämie des Gehirnes sei, so könnte man wohl zu dieser Annahme verleitet sein, wo nach beträchtlichen Magenblutungen Amaurose eintrat, und namentlich, wenn bei wieder gehobenem Kräftezustand der Patienten, sei es nun, dafs derselbe von selbst oder nach Darreichung von passenden Mitteln zu Stande kommt, über kurz oder lang mehr oder weniger Sehvermögen eintritt. Es läfst sich jedoch nicht einsehen, warum, wenn die Anämie die Ursache sein sollte, bisweilen die Amaurose nur das eine Auge befällt, während doch beide eine gleiche Ernährungsquelle besitzen. Aus demselben Grunde scheint es mir als noch nicht erwiesen, wenn man, wie Stellwag, als Ursache eine auf die Retina beschränkte Anämie als möglich ansieht.

Stellwag [1]) glaubt, dafs eine solche Ischaemie sich aus der Verminderung des Seitendruckes in den Gefäfsen erklären lasse, vermöge welcher die in der Arteria centralis retinae befindliche dünne Blutsäule aufser Stand gesetzt wird, den intraoculären Druck zu überwinden und sonach in das Innere des Auges einzutreten. Die winkelige Biegung, welche die Arteria centralis retinae beim Austritt aus der Gefäfspforte erleidet und etwa vom Gehirn aus angeregte Contraction der Gefäfswände wären als Momente zu betrachten, welche durch Vermehrung der Widerstände, die im Auge ohnehin vorhandene Opportunität zu localen Anämien beträchtlich steigern müssen.

[1]) Stellwag von Carion Lehrbuch der practischen Augenheilkunde. Erste Auflage, S. 690.

In der Annahme, dafs Verminderung des Seitendruckes in den Gefäfsen die Ischaemie der Netzhaut zu begründen vermag, vollzog Stellwag, um den intraoculären Druck herabzusetzen, also den Seitendruck in den Gefäfsen relativ zu verstärken, die Iridectomie. Der Erfolg war, dafs sich die dünnen Netzhautarterien wieder füllten und das Sehvermögen beider amaurotisch gewordenen Augen rasch wieder hergestellt wurde.

So plausibel auch diese Erklärung von Stellwag erscheinen mag, in Fällen, in welchen doppelseitige Erblindung eintrat, und die verlorene Blutmenge so beträchtlich war, dafs die dadurch hervorgerufene Anämie die Function der optischen Nervenmasse vernichten konnte, so läfst sich doch wohl dieselbe nicht anwenden auf Fälle von einseitiger Erblindung nach Magenblutung. Es läfst sich nicht begreifen, warum nicht beiderseitige Erblindung eintritt, wenn der im Verhältnifs zum Seitendrucke in den Arterien zu starke intraoculäre Druck die Ursache wäre, da doch die winkelige Biegung der Arteria centralis retinae wohl beiderseits eine gleiche ist. Stellwag's Erklärung ist wenigstens nicht auf alle Fälle von plötzlicher Amaurose anzuwenden, weil manchmal die verlorene Blutmenge so unbedeutend war, dafs hieraus eine Herabsetzung des Seitendruckes auf die Gefäfswand nicht resultiren konnte. Wäre das Mifsverhältnifs zwischen Seitendruck in der Arterie und intraoculärem Druck die Ursache, so ist es wunderbar, warum die Erblindung nach Blutverlüsten nicht häufiger vorkäme, warum z. B. Leute, die durch ein Trauma, Operationen, grofse Blutmengen verloren haben, nicht immer amaurotisch werden, oder, wenn Amaurose eintritt, dieselbe nach Herstellung der Kräfte wieder in den Besitz ihres früheren Sehvermögens gelangen, während doch die Restitution des Sehvermögens nach Magenblutung zu den Ausnahmsfällen gehört, und bis jetzt kein Fall bekannt ist, in

dem sie eine vollkommene gewesen sei. Die von den Patienten in den unserigen Beobachtungen angegebenen Symptome von Kopfweh, Schwindel, Ohrensausen, welche theilweise noch fortbestehen, sind Erscheinungen, welche auf die Anämie bezogen werden müssen.

Nach Allem dem scheint es, wenn auch Manches für die Anämie als ursächliches Moment spricht, dafs doch nicht auf ihr allein die Entwickelung der Amaurose basirt ist. Wollte man einen Blutergufs in das Gehirn oder aufserhalb desselben an die Basis cranii als Bedingung für die Entstehung der Amaurose supponiren, so läfst sich wohl auch diese von der Hand weisen. Wäre der Blutergufs in den Thalamis opticis localisirt, so müfste bei doppelseitiger Erblindung auch in beide Sehhügel Blut extravasirt sein. Da jedoch dieses höchst unwahrscheinlich ist, so müfste bei einseitiger Apoplexie die Sehstörung eine hemiopische sein, wofür bis jetzt noch kein Beispiel vorliegt, wenn nicht vielleicht der von Fronmüller citirte Fall ein solcher war. Den Sitz eines Blutergusses in das Chiasma nervorum opticorum zu verlegen, würde namentlich für solche Fälle passen, wo beide Augen amaurotisch wurden, das Sehvermögen nach Resorption des ergossenen Blutes wiederkehrte. War nach dem Blutverlust die Erblindung nur eine einseitige, so könnte der Blutergufs nicht anders seinen Sitz haben, als zwischen Chiasma und dem Bulbus, aber selbst dann bleibt uns unklar, wie v. Graefe hervorgehoben hat, der Zusammenhang zwischen dem Blutergufs und dem Blutbrechen.

Weitere Beobachtungen sind nothwendig, um uns näheren Aufschlufs zu geben über den Zusammenhang dieser Amaurose mit der Localkrankheit.



Gesichtsfeld des linken Auges.

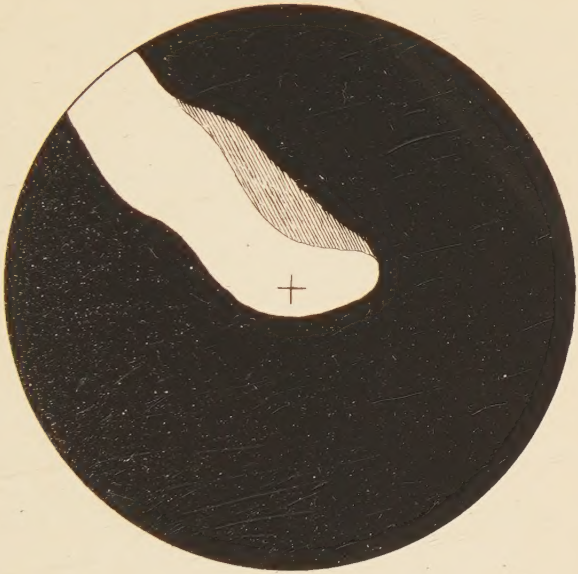

Gesichtsfeld des rechten Auges.